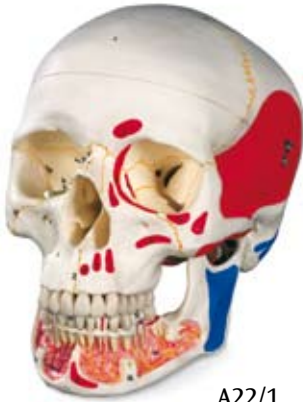
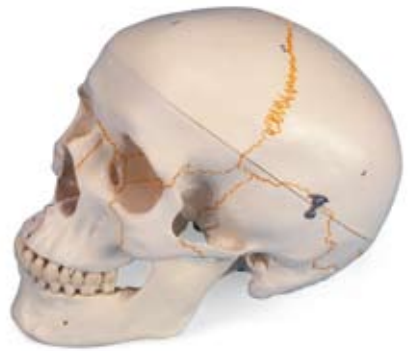


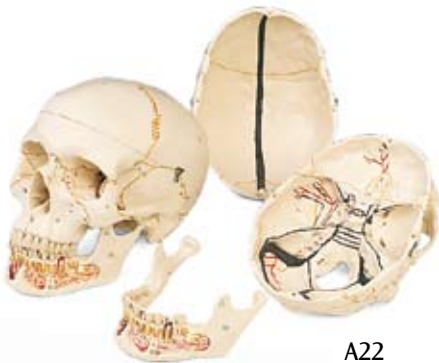...going one step further



A22/1



A21



A22

A21, A22, A22/1

Latin

Visus Externo Ossa

- 1 Os frontale
- 2 Os parietale
- 2a Os interparietale
- 3 Os occipitale
- 4 Os temporale
- 5 Processus mastoideus
- 6 Processus zygomaticus
- 7 Tuberculum articulare
- 8 Fossa mandibularis
- 9 Processus styloideus
- 10 Ala major ossis sphenoidalis
- 11 Os zygomaticum
- 12 Os nasale
- 13 Maxilla
- 14 Os lacrimale
- 15 Os ethmoidale
- 16 Vomer
- 17 Os palatinum
- 18 Os sphenoidale
- 19 Condylus occipitalis
- 20 Mandibula
- 21 Processus coronoideus
- 22 Processus condylaris

Suturae Cranii

- 23 Sutura coronalis
- 24 Sutura sagittalis
- 25 Sutura lambdoidea
- 25a Sutura occipitalis transversa
- 26 Sutura occipitomastoidea
- 27 Sutura parietomastoidea
- 28 Sutura squamosa
- 29 Sutura sphenosquamosa
- 29a Sutura sphenofrontalis
- 30 Sutura temporozygomatica
- 31 Sutura frontozygomatica
- 32 Sutura zygomaticomaxillaris
- 33 Sutura frontonasalis
- 33a Sutura internasalis
- 34 Sutura frontomaxillaris
- 34a Sutura nasomaxillaris
- 34b Sutura lacrimomaxillaris
- 35 Sutura sphenozygomatica
- 36 Sutura intermaxillaris
- 37 Sutura palatina mediana
- 38 Sutura palatina transversa

Foramina et Canales

- 39 Canalis opticus
- 39a Fissura orbitalis superior
- 39b Fissura orbitalis inferior
- 40 Fossa sacci lacrimonalis

- 41 Foramen infraorbitale
- 42 Meatus acusticus externus
- 43 Foramen mastoideum
- 44 Foramen ovale
- 45 Foramen spinosum
- 46 Foramen lacerum
- 47 Canalis caroticus
- 48 Foramen jugulare
- 49 Foramen stylomastoideum
- 50 Foramen incisivum
- 51 Foramen palatinum majus
- 52 Foramen mentale
- 53 Foramen mandibulae

Visus Interno, Basis Cranii

- 54 Fossa cranii anterior
- 55 Fossa cranii media
- 56 Fossa cranii posterior
- 57 Crista frontalis
- 58 Crista galli
- 59 Lamina cribrosa
- 60 Jugum sphenoidale
- 61 Ala minor ossis sphenoidalis
- 62 Ala major ossis sphenoidalis
- 63 Sella turcica
- 65 Protuberantia occipitalis interna
- 66 Foramen rotundum
- 67 Porus acusticus internus
- 68 Canalis hypoglossi

A22, A22/1, Sinus Basis Cranii

- 69 Sinus sagittalis superior
- 70 Sinus sphenoparietalis
- 71 Sinus cavernosus
- 72 Sinus intercavernosus
- 73 Plexus basilaris
- 74 Sinus petrosus superior
- 75 Sinus petrosus inferior
- 76 Sinus sigmoideus
- 77 Sinus transversus
- 78 Sinus occipitalis
- 79 A. meningea anterior
- 80 A. et v. meningea media
- 81 Ramus meningeus a. occipitalis

Mandibula

- 90 Dens incisivus permanens medialis inferior
- 91 Dens caninus permanens inferior
- 92 Dens molaris permanens I. inferior
- 92a Pulpa dentis
- 93 Dens molaris permanens III. inferior
- 94 A. et v. mentalis
- 95 Plexus dentalis inferior

A22/1, Musculi

- 1 M. temporalis
- 2 M. corrugator supercilii
- 3 M. orbicularis oculi
- 3a Pars orbitalis
- 3b Pars palpebralis
- 4 M. nasalis
- 5 M. depressor septi
- 6 M. levator labii superioris alaeque nasi
- 7 M. zygomaticus major
- 8 M. zygomaticus minor
- 10 M. levator anguli oris
- 11 M. buccinator
- 12 M. masseter
- 16 M. mentalis
- 17 M. pterygoideus lateralis
- 18 M. pterygoideus medialis
- 20 M. sternocleidomastoideus
- 21 M. splenius capitis
- 22 M. longissimus capitis
- 23 M. digastricus
- 24 M. occipitofrontalis, venter occipitalis
- 25 M. trapezius
- 26 M. semispinalis capitis
- 27 M. rectus capitis posterior minor
- 28 M. obliquus capitis superior
- 29 M. rectus capitis posterior major
- 30 M. rectus capitis lateralis
- 31 M. rectus capitis anterior
- 32 M. longus capitis
- 33a M. styloglossus
- 33b M. stylohyoideus
- 33c M. stylopharyngeus
- 34 M. levator veli palatini
- 35 M. tensor veli palatini
- 36 M. mylohyoideus
- 37a M. genioglossus
- 38 M. geniohyoideus



A21 Numbered Classic Skull, 3-part

English

A22 Classic Skull, with Opened Lower Jaw, 3-part

A22/1 Classic Skull with Opened Lower Jaw, painted, 3-part

Exterior view bones

- 1 Frontal bone
- 2 Parietal bone
- 2a Interparietal bone
- 3 Occipital bone
- 4 Temporal bone
- 5 Mastoid process
- 6 Zygomatic process
- 7 Articular tubercle
- 8 Mandibular fossa
- 9 Styloid process
- 10 Greater wing of sphenoid
- 11 Zygomatic bone
- 12 Nasal bone
- 13 Maxilla
- 14 Lacrimal bone
- 15 Ethmoidal bone
- 16 Vomer
- 17 Palatine bone
- 18 Sphenoid
- 19 Occipital condyle
- 20 Mandible
- 21 Coronoid process
- 22 Condylar process

Cranial sutures

- 23 Coronal suture
- 24 Sagittal suture
- 25 Lambdoid suture
- 25a Transverse occipital suture
- 26 Occipitomastoid suture
- 27 Parietomastoid suture
- 28 Squamosal suture
- 29 Sphenosquamous suture
- 29a Sphenofrontal suture
- 30 Temporozygomatic suture
- 31 Frontozygomatic suture
- 32 Zygomaticomaxillary suture
- 33 Frontonasal suture
- 33a Internasal suture
- 34 Frontomaxillary suture
- 34a Nasomaxillary suture
- 34b Lacrimomaxillary suture
- 35 Sphenozygomatic suture
- 36 Intermaxillary suture
- 37 Median palatine suture
- 38 Transverse palatine suture

Foramina and canals

- 39 Optic canal
- 39a Superior orbital fissure
- 39b Inferior orbital fissure
- 40 Fossa of lacrimal sac
- 41 Infraorbital foramen
- 42 External acoustic meatus
- 43 Mastoid foramen
- 44 Foramen ovale
- 45 Foramen spinosum
- 46 Foramen lacerum
- 47 Carotid canal
- 48 Jugular foramen
- 49 Stylomastoid foramen
- 50 Incisive foramen
- 51 Foramen palatinum majus
- 52 Mental foramen
- 53 Mandibular foramen

Interior view, Cranial base

- 54 Anterior cranial fossa
- 55 Medial cranial fossa
- 56 Posterior cranial fossa
- 57 Frontal crest
- 58 Crista galli
- 59 Lamina cribrosa
- 60 Jugum sphenoidale
- 61 Lesser wing of sphenoid
- 62 Greater wing of sphenoid
- 63 Sella turcica
- 65 Internal occipital protuberance
- 66 Foramen rotundum
- 67 Internal acoustic pore
- 68 Hypoglossal canal

Sinus of cranial base

- 69 Superior sagittal sinus
- 70 Sphenoparietal sinus
- 71 Cavernous sinus
- 72 Intercavernous sinuses
- 73 Basilar plexus
- 74 Superior petrosal sinus
- 75 Inferior petrosal sinus
- 76 Sigmoid sinus
- 77 Transverse sinus
- 78 Occipital sinus
- 79 Anterior meningeal artery
- 80 Middle meningeal artery and vein
- 81 Meningeal branch of occipital artery

A21 Numbered Classic Skull, 3-part
A22 Classic Skull, with Opened Lower Jaw, 3-part
A22/1 Classic Skull with Opened Lower Jaw, painted, 3-part

Mandible

- 90 Lower central permanent incisor tooth
- 91 Lower permanent canine tooth
- 92 Lower first permanent molar tooth
- 92a Dental pulp
- 93 Wisdom tooth [third molar]
- 94 Mental artery and vein
- 95 Inferior dental nervous plexus

Muscles

- 1 Temporalis
- 2 Corrugator supercillii
- 3 Orbicularis oculi
- 3a Orbital part
- 3b Palpebral part
- 4 Nasalis
- 5 Depressor septi nasi
- 6 Levator labii superioris alaeque nasi
- 7 Zygomaticus major
- 8 Zygomaticus minor
- 10 Levator anguli oris
- 11 Buccinator
- 12 Masseter
- 16 Mentalis
- 17 Lateral pterygoid
- 18 Medial pterygoid
- 20 Sternocleidomastoid
- 21 Splenius capitis
- 22 Longissimus capitis
- 23 Digastric
- 24 Occipital belly of occipitofrontal
- 25 Trapezius
- 26 Semispinalis capitis
- 27 Rectus capitis posterior minor
- 28 Obliquus capitis superior
- 29 Rectus capitis posterior major
- 30 Rectus capitis lateralis
- 31 Rectus capitis anterior
- 32 Longus capitis
- 33a Styloglossus
- 33b Stylohyoid
- 33c Stylopharyngeus
- 34 Levator veli palatini
- 35 Tensor veli palatini
- 36 Mylohyoid
- 37a Genioglossus
- 38 Geniohyoid



A21 Klassik-Schädel mit Nummerierung, 3-teilig

Deutsch

A22 Klassik-Schädel mit eröffnetem Unterkiefer, 3-teilig

A22/1 Klassik-Schädel mit eröffnetem Unterkiefer, bemalt, 3-teilig

Aussenansicht Knochen

- 1 Stirnbein
- 2 Scheitelbein
- 2a Zwischenscheitelbein („Inkabein“)
- 3 Hinterhauptbein
- 4 Schläfenbein
- 5 Warzenfortsatz
- 6 Jochbeinfortsatz
- 7 Gelenkhöcker
- 8 Unterkiefergrube
- 9 Griffelfortsatz
- 10 Großer Keilbeinflügel
- 11 Jochbein
- 12 Nasenbein
- 13 Oberkiefer
- 14 Tränenbein
- 15 Siebbein
- 16 Pflugscharbein
- 17 Gaumenbein
- 18 Keilbein
- 19 Gelenkfortsatz des Hinterhauptbeins
- 20 Unterkiefer
- 21 Kronenfortsatz
- 22 Gelenkfortsatz des Unterkiefers

Knochennähte des Schädels

- 23 Kranznaht
- 24 Pfeilnaht
- 25 Lambdanaht
- 25a Querverlaufende Hinterhauptnaht
- 26 Hinterhaupt-Warzenfortsatz-Naht
- 27 Scheitelbein-Warzenfortsatz-Naht
- 28 Schuppennaht
- 29 Keilbein-Schläfenbein-Naht
- 29a Keilbein-Stirnbein-Naht
- 30 Schläfenbein-Jochbein-Naht
- 31 Stirnbein-Jochbein-Naht
- 32 Jochbein-Oberkiefer-Naht
- 33 Stirnbein-Nasenbein-Naht
- 33a Nasenbeinnaht
- 34 Stirnbein-Oberkiefer-Naht
- 34a Nasenbein-Oberkiefer-Naht
- 34b Tränenbein-Oberkiefer-Naht
- 35 Keilbein-Jochbein-Naht
- 36 Oberkiefernaht
- 37 Mittlere Gaumenbeinnaht
- 38 Quere Gaumenbeinnaht

Öffnungen und Kanäle

- 39 Sehnervkanal
- 39a Obere Augenhöhlepalte
- 39b Untere Augenhöhlepalte
- 40 Tränensackgrube
- 41 Öffnung unterhalb der Augenhöhle
- 42 Äußerer Gehörgang
- 43 Loch am Warzenfortsatz
- 44 Ovale Loch
- 45 Rundliche knöcherne Öffnung in der Schädelbasis
- 46 Öffnung zwischen Hinterhauptbein, Keilbeinkörper und Schläfenbein
- 47 Halsschlagaderkanal
- 48 Öffnung zwischen Hinterhaupt- und Schläfenbein (Drosselloch)
- 49 Griffel-Warzenfortsatz-Loch
- 50 Schneidezahnloch
- 51 Großes Gaumenloch
- 52 Öffnung im Kinnbereich des Unterkiefers
- 53 Unterkieferloch

Innenansicht Schädelbasis

- 54 Vordere Schädelgrube
- 55 Mittlere Schädelgrube
- 56 Hintere Schädelgrube
- 57 Stirnbeinleiste
- 58 Hahnenkamm
- 59 Siebplatte
- 60 Joch des Keilbeins
- 61 Kleiner Keilbeinflügel
- 62 Großer Keilbeinflügel
- 63 Türkensattel
- 65 Innere Erhebung der Hinterhauptsschuppe
- 66 Rundes Loch
- 67 Innerer Gehörgang
- 68 Kanal für den XII. Hirnnerv

Blutleiter der Schädelbasis

- 69 Oberer Pfeilblutleiter
- 70 Keilbein-Scheitelbein-Blutleiter
- 71 Blutleiter rechts bzw. links des Keilbeins
- 72 Blutleiter, die die Blutleiter rechts bzw. links des Keilbeins verbinden
- 73 Grundvenengeflecht der harten Hirnhaut
- 74 Oberer Felsenbeinblutleiter
- 75 Unterer Felsenbeinblutleiter
- 76 S-förmiger Blutleiter
- 77 Quer verlaufender Blutleiter
- 78 Hinterhauptblutleiter

A21 Klassik-Schädel mit Nummerierung, 3-teilig
A22 Klassik-Schädel mit eröffnetem Unterkiefer, 3-teilig
A22/1 Klassik-Schädel mit eröffnetem Unterkiefer, bemalt, 3-teilig

- 79 Vordere Hirnhautschlagader
- 80 Mittlere Hirnhautschlagader und -vene
- 81 Hirnhautzweig der Hinterhauptschlagader

- 36 Unterkiefer-Zungenbein-Muskel
- 37a Kinn-Zungen-Muskel
- 38 Kinn-Zungenbein-Muskel

Unterkiefer

- 90 Unterer mittlerer bleibender Schneidezahn
- 91 Unterer bleibender Eckzahn
- 92 Unterer erster bleibende Mahlzahn
- 92a Zahnmark
- 93 Weisheitszahn
- 94 Kinnschlagader und -vene
- 95 Unteres Nervengeflecht

Muskeln

- 1 Schläfenmuskel
- 2 Augenbrauensenker
- 3 Augenringmuskel
- 3a Augenteil
- 3b Augenlidteil
- 4 Nasenmuskel
- 5 Senker von Nasenspitze und -scheidewand
- 6 Muskel, der die mittlere Oberlippe und den Nasenflügel hebt
- 7 Großer Jochbeinmuskel
- 8 Kleiner Jochbeinmuskel
- 10 Mundwinkelheber
- 11 Wangenmuskel
- 12 Kaumuskel
- 16 Kinnmuskel
- 17 Äußerer Flügelmuskel
- 18 Innerer Flügelmuskel
- 20 Kopfwendemuskel
- 21 Riemenmuskel des Kopfes
- 22 Kopfansatz des langen Rückenmuskels
- 23 Zweibäuchiger Unterkiefermuskel
- 24 Stirn-Hinterhaupt-Muskel, hinterer Bauch
- 25 Kappenmuskel
- 26 Halbdornmuskel des Kopfes
- 27 Kleiner hinterer gerader Kopfmuskel
- 28 Oberer querer Kopfmuskel
- 29 Großer hinterer gerader Kopfmuskel
- 30 Seitlicher gerader Kopfmuskel
- 31 Vorderer gerader Kopfmuskel
- 32 Langer Kopfmuskel
- 33a Griffelfortsatz-Zungen-Muskel
- 33b Griffelfortsatz-Zungenbein-Muskel
- 33c Griffelfortsatz-Schlund-Muskel
- 34 Gaumensegelheber
- 35 Gaumensegelspanner



A21 Cráneo clásico con numeración, 3 partes

Español

A22 Cráneo clásico con mandíbula abierta, desmontable en 3 piezas

A22/1 Cráneo clásico con mandíbula abierta, pintado, 3 partes

Vista externa huesos

- 1 Hueso frontal
- 2 Hueso parietal
- 2a Hueso interparietal
- 3 Hueso occipital
- 4 Hueso temporal
- 5 Apófisis mastoides
- 6 Proceso cigomático
- 7 Tubérculo articular
- 8 Fosa mandibular
- 9 Apófisis estiloides
- 10 Hueso esfenoides, ala mayor
- 11 Hueso cigomático
- 12 Hueso nasal
- 13 Maxilar
- 14 Hueso lacrimal
- 15 Hueso etmoidal
- 16 Vómer
- 17 Hueso palatino
- 18 Hueso esfenoides
- 19 Cóndilo occipital
- 20 Mandíbula
- 21 Apófisis coronoides
- 22 Apófisis condilar

Suturas craneanas

- 23 Sutura coronal
- 24 Sutura sagital
- 25 Sutura lambdaidea
- 25a Sutura occipital transversa
- 26 Sutura occipitomastoidea
- 27 Sutura parietomastoidea
- 28 Sutura escamosa
- 29 Sutura esfenoescomosa
- 29a Sutura esfenofrontal
- 30 Sutura temporocigomática
- 31 Sutura frontocigomática
- 32 Sutura cigomaticomaxilar
- 33 Sutura frontonasal
- 33a Sutura internasal
- 34 Sutura frontomaxilar
- 34a Sutura nasomaxilar
- 34b Sutura lacrimomaxilar
- 35 Sutura esfenocigomática
- 36 Sutura intermaxilar
- 37 Sutura palatina media
- 38 Sutura palatina transversa

Fisuras y Conductos

- 39 Conducto óptico
- 39a Fisura orbitaria superior
- 39b Fisura orbitaria inferior
- 40 Fosa del saco lacrimal
- 41 Orificio infraorbitario
- 42 Conducto auditivo externo
- 43 Orificio mastoideo
- 44 Fosa oval
- 45 Orificio espinoso
- 46 Agujero rasgado anterior
- 47 Conducto carotídeo
- 48 Orificio yugular
- 49 Orificio estilomastoideo
- 50 Orificio incisivo
- 51 Orificio palatino mayor
- 52 Orificio mentoniano
- 53 Orificio mandibular

Vista interna, Base del cráneo

- 54 Fosa craneal anterior
- 55 Fosa craneal media
- 56 Fosa craneal posterior
- 57 Cresta frontal
- 58 Crista galli
- 59 Lámina cribosa
- 60 Yugo esfenoidal
- 61 Hueso esfenoides, ala menor
- 62 Hueso esfenoides, ala mayor
- 63 Silla turca
- 65 H. occipital, protuberancia interna
- 66 Orificio redondo
- 67 Orificio auditivo interno
- 68 Conducto hipogloso

Senos de la base del cráneo

- 69 Seno sagital superior
- 70 Seno esfenoparietal
- 71 Seno cavernoso
- 72 Seno intercavernosos
- 73 Plexo basilar
- 74 Seno petroso superior
- 75 Seno petroso inferior
- 76 Seno sigmoideo
- 77 Seno transverso
- 78 Seno occipital
- 79 Arteria meníngea anterior
- 80 Arteria y vena meníngea media
- 81 Ramo meníngeo de la arteria occipital

Mandíbula

- 90 Dientes incisivos centrales inferiores permanentes
- 91 Dientes caninos inferiores permanentes
- 92 Primer molar inferior permanente
- 92a Pulpa dental
- 93 Muelas del juicio
- 94 Arteria y vena mentonianas
- 95 Plexo dental inferior

Músculos

- 1 M. temporal
- 2 M. superciliar
- 3 M. orbicular del ojo
- 3a Porción orbitaria
- 3b Porción palpebral
- 4 M. nasal
- 5 M. depresor del tabique
- 6 M. elevador del labio superior y del ala de la nariz
- 7 M. cigomático mayor
- 8 M. cigomático menor
- 10 M. canino
- 11 M. buccinador
- 12 M. masetero
- 16 M. mental
- 17 M. pterigoideo lateral
- 18 M. pterigoideo medial
- 20 M. estrenocleidomastoideo
- 21 M. esplenio de la cabeza
- 22 M. longísimo de la cabeza
- 23 Músculo digástrico
- 24 M. occipitofrontal, vientre occipital
- 25 M. trapecio
- 26 M. semiespinoso de la cabeza
- 27 M. recto posterior menor de la cabeza
- 28 M. oblicuo superior de la cabeza
- 29 M. recto posterior mayor de la cabeza
- 30 M. recto lateral de la cabeza
- 31 M. recto anterior de la cabeza
- 32 M. largo de la cabeza
- 33a M. estilogloso
- 33b M. estilohioideo
- 33c M. estilofaríngeo
- 34 Músculo elevador del paladar
- 35 Músculo tensor del paladar
- 36 M. milohioideo
- 37a M. geniogloso
- 38 M. geniohioideo



A21 Crâne classique avec numérotation, en 3 parties

Français

A22 Crâne classique avec mandibule ouverte, en 3 parties

A22/1 Crâne classique avec mandibule ouverte et peinte, en 3 parties

Vue extérieure os

- 1 Os frontal
- 2 Os pariétal
- 2a Os interpariétal (Inca)
- 3 Os occipital
- 4 Os temporal
- 5 Processus mastoïde
- 6 Processus zygomatique
- 7 Tubercule articulaire
- 8 Fosse mandibulaire
- 9 Processus styloïde
- 10 Grande aile du sphénoïde
- 11 Os zygomatique
- 12 Os nasal
- 13 Maxillaire supérieur
- 14 Os lacrymal
- 15 Os ethmoïde
- 16 Vomer
- 17 Os palatin
- 18 Os sphénoïde
- 19 Condyle occipital
- 20 Mandibule
- 21 Processus coronoïde
- 22 Processus condyloïde

Sutures crâniennes

- 23 Suture coronale
- 24 Suture sagittale
- 25 Suture lambdoïde
- 25a Suture occipitale transverse
- 26 Suture occipito-mastoïdienne
- 27 Suture pariéto-mastoïdienne
- 28 Suture squameuse
- 29 Suture sphéno-squameuse
- 29a Suture fronto-sphénoïdale
- 30 Suture fronto-zygomatique
- 31 Suture zygomatiko-frontale
- 32 Suture zygomatiko-maxillaire
- 33 Suture fronto-nasale
- 33a Suture internasale
- 34 Suture fronto-maxillaire
- 34a Suture naso-maxillaire
- 34b Suture lacrymo-maxillaire
- 35 Suture sphéno-zygomatique
- 36 Suture intermaxillaire
- 37 Suture palatine médiane
- 38 Suture palatine transverse

Foramens et canaux

- 39 Canal optique
- 39a Fissure orbitaire supérieure
- 39b Fissure orbitaire inférieure
- 40 Fosse du sac lacrymal
- 41 Foramen infra-orbitaire
- 42 Méat acoustique externe
- 43 Foramen mastoïdien
- 44 Foramen ovale
- 45 Foramen épineux
- 46 Foramen lacéré
- 47 Canal carotidien
- 48 Foramen jugulaire
- 49 Foramen stylo-mastoïdien
- 50 Foramen incisif
- 51 Foramen grand palatin
- 52 Foramen mentonnier
- 53 Foramen mandibulaire

Vue intérieure base du crâne

- 54 Fosse crânienne antérieure
- 55 Fosse crânienne moyenne
- 56 Fosse crânienne postérieure
- 57 Crête frontale
- 58 Crista galli
- 59 Lame criblée
- 60 Jugum sphénoïdal
- 61 Petite aile du sphénoïde
- 62 Grande aile du sphénoïde
- 63 Selle turcique
- 65 Protubérance occipitale interne
- 66 Foramen rond
- 67 Méat acoustique interne
- 68 Canal hypoglosse

Sinus de la base du crâne


- 69 Sinus sagittal supérieur
- 70 Sinus sphéno-pariétal
- 71 Sinus caverneux
- 72 Sinus intracaverneux
- 73 Plexus basilaire
- 74 Sinus pétreux supérieur
- 75 Sinus pétreux inférieur
- 76 Sinus sigmoïde
- 77 Sinus transverse
- 78 Sinus occipital
- 79 Artère méningée antérieure
- 80 Artère et veine méningées moyennes
- 81 Rameau méningé de l'artère occipitale

Mandibule

- 90 Incisive médiane permanente inférieure
- 91 Canine permanente inférieure
- 92 Première molaire permanente inférieure
- 92a Pulpe dentaire
- 93 Troisième molaire permanente inférieure
- 94 Artère et veine mentonnières
- 95 Plexus dentaire inférieur

Muscles

- 1 Muscle temporal
- 2 Muscle corrugateur du sourcil
- 3 Muscle orbiculaire de l'œil
- 3a Partie orbitaire
- 3b Partie palpébrale
- 4 Muscle nasal
- 5 Muscle abaisseur du septum nasal
- 6 Muscle élévateur de la lèvre supérieure et de l'aile du nez
- 7 Muscle grand zygomatique
- 8 Muscle petit zygomatique
- 10 Muscle élévateur de l'angle de la bouche
- 11 Muscle buccinateur
- 12 Muscle masséter
- 16 Muscle mentonnier
- 17 Muscle ptérygoidien latéral
- 18 Muscle ptérygoidien médial
- 20 Muscle sterno-cléido-mastoidien
- 21 Muscle splénius de la tête
- 22 Muscle longissimus de la tête
- 23 Muscle digastrique
- 24 Muscle occipito-frontal, ventre occipital
- 25 Muscle trapèze
- 26 Muscle semi-épineux de la tête
- 27 Muscle petit droit postérieur de la tête
- 28 Muscle oblique supérieur de la tête
- 29 Muscle grand droit postérieur de la tête
- 30 Muscle droit latéral de la tête
- 31 Muscle droit antérieur de la tête
- 32 Muscle long de la tête
- 33a Muscle stylo-glosse
- 33b Muscle stylo-hyoïdien
- 33c Muscle stylo-pharyngien
- 34 Muscle élévateur du voile du palais
- 35 Muscle tenseur du voile du palais
- 36 Muscle mylo-hyoïdien
- 37a Muscle génio-glosse
- 38 Muscle génio-hyoïdien



A21 Crânio clássico com estruturas numeradas, 3 peças

Português

A22 Crânio clássico com mandíbula aberta, 3 peças

A22/1 Crânio clássico com mandíbula aberta, colorido, 3 peças

Vista externe ossos

- 1 Osso frontal
- 2 Osso parietal
- 2a Osso interparietal
- 3 Osso occipital
- 4 Osso temporal
- 5 Processo mastóide
- 6 Processo zigomático
- 7 Tubérculo articular
- 8 Fossa mandibular
- 9 Processo estilóide
- 10 Osso esfenóide, asa maior
- 11 Osso zigomático
- 12 Osso nasal
- 13 Maxilar
- 14 Osso lacrimal
- 15 Osso etmóide
- 16 Vômer
- 17 Osso palatino
- 18 Osso esfenóide
- 19 Cêndilo occipital
- 20 Mandíbula
- 21 Processo coronóide
- 22 Processo condilar

Suturas cranianas

- 23 Sutura coronal
- 24 Sutura sagital
- 25 Sutura lambdóide
- 25a Sutura occipital transversa
- 26 Sutura occipitomastoidea
- 27 Sutura parietomastóidea
- 28 Sutura escamosa
- 29 Sutura esfenoescomosa
- 29a Sutura esfenofrontal
- 30 Sutura temporozigomática
- 31 Sutura frontozigomática
- 32 Sutura zigomaticomaxilar
- 33 Sutura frontonasal
- 33a Sutura internasal
- 34 Sutura frontomaxilar
- 34a Sutura nasomaxilar
- 34b Sutura lacrimomaxilar
- 35 Sutura esfenozigomática
- 36 Sutura intermaxilar
- 37 Sutura palatina mediana
- 38 Sutura palatina transversa

Foraminas e canais

- 39 Canal óptico
- 39a Fissura orbitaria superior
- 39b Fissura orbitária inferior
- 40 Fossa do saco lacrimal
- 41 Forame infra-orbitário
- 42 Meato auditivo externo
- 43 Forame mastóide
- 44 Foramen oval
- 45 Forame espinhoso
- 46 Forame lácero
- 47 Canal carótido
- 48 Forame jugular
- 49 Forame estilomastóide
- 50 Forame incisivo
- 51 Forame palatino maior
- 52 Forame mentoniano
- 53 Forame mandibular

Vista interna base do crânio

- 54 Fossa craniana anterior
- 55 Fossa craniana média
- 56 Fossa craniana posterior
- 57 Crista frontal
- 58 Crista de galo
- 59 Lâmina cribrosa
- 60 Jugo cribrosa
- 61 Asa menor do osso esfenóide
- 62 Osso esfenóide, asa maior
- 63 Sela turca
- 65 Protuberância occipital interna
- 66 Forame redondo
- 67 Poro acústico interno
- 68 Canal hipoglossos

Seno da base do crânio

- 69 Seio sagital superior
- 70 Seio esfenoparietal
- 71 Seio cavernoso
- 72 Seio intercavernoso
- 73 Plexo basilar
- 74 Seio petroso superior
- 75 Seio petroso inferior
- 76 Seio sigmóide
- 77 Seio transversos
- 78 Seio occipital
- 79 Artéria meníngea anterior
- 80 Artéria e veia meníngea medianas
- 81 Ramo meníngeo da artéria occipital

Mandíbula

- 90 Dentes incisivos permanentes mediais inferiores
- 91 Dentes caninos permanentes inferiores
- 92 Dente molar primeiro inferior permanente
- 92a Pulpa dental
- 93 Dentes de ciso
- 94 Artéria e veia do queixo
- 95 Plexo dental inferior

Músculos

- 1 Músculo temporal
- 2 Músculo corrugador dos supercílios
- 3 Músculo orbicular do olho
- 3a Porção orbital
- 3b Porção palpebral
- 4 Músculo nasal
- 5 Músculo depressor do sépto
- 6 Músculo elevador do lábio superior e da asa do nariz
- 7 Músculo zigomático maior
- 8 Músculo zigomático menor
- 10 Músculo elevador do ângulo da boca
- 11 Músculo buscinador
- 12 Músculo masseter
- 16 Músculo mentoniano
- 17 Músculo pterigóideo lateral
- 18 Músculo pterigóideo medial
- 20 Músculo esternocleidomastóideo
- 21 Músculo esplênio da cabeça
- 22 Músculo traquelomastóideo
- 23 Músculo digástrico
- 24 Ventre occipital do músculo occipitofrontal
- 25 Músculo trapézio
- 26 Músculo semi-espinhal da cabeça
- 27 Músculo reto posterior menor da cabeça
- 28 Músculo oblíquo superior da cabeça
- 29 Músculo reto posterior maior da cabeça
- 30 Músculo reto lateral da cabeça
- 31 Músculo reto anterior da cabeça
- 32 Músculo longo da cabeça
- 33a Músculo estiloglosso
- 33b Músculo estiloióideo
- 33c Músculo estilofaríngeo
- 34 Músculo elevador do paladar
- 35 Músculo tensor do paladar
- 36 Músculo miloióideo
- 37a Músculo genioglosso
- 38 Músculo genioióideo

A21 Cranio, modello classico, con numerazione, in 3 parti

Italiano

A22 Cranio, modello classico, con mandibola aperta, in 3 parti

A22/1 Cranio, modello classico, con mandibola aperta, dipinto, in 3 parti

Vista esterna ossa

- 1 Osso frontale
- 2 Osso parietale
- 2a Osso interparietale
- 3 Osso occipitale
- 4 Osso temporale
- 5 Mastoide
- 6 Processo zigomatico
- 7 Tubercolo articolare
- 8 Fossa mandibolare
- 9 Processo stiloideo
- 10 Osso sfenoide, ala grande
- 11 Osso zigomatico
- 12 Osso nasale
- 13 Mascella
- 14 Osso lacrimale
- 15 Osso etmoide
- 16 Vomero
- 17 Osso palatino
- 18 Osso sfenoide
- 19 Condilo occipitale
- 20 Mandibola
- 21 Processo coronoideo
- 22 Processo condiloideo

Suture craniali

- 23 Sutura coronaria
- 24 Sutura sagittale
- 25 Sutura lamboidea
- 25a Sutura occipitale trasversa
- 26 Sutura occipitomastoidea
- 27 Sutura parietomastoidea
- 28 Sutura squamosa
- 29 Sutura sfenosquamosa
- 29a Sutura sfenofrontale
- 30 Sutura temporozigomatica
- 31 Sutura frontozigomatica
- 32 Sutura zigomaticomascellare
- 33 Sutura frontonasale
- 33a Sutura internasale
- 34 Sutura frontomascellare
- 34a Sutura nasomascellare
- 34b Sutura lacrimomascellare
- 35 Sutura sfenozigomatica
- 36 Sutura intermascellare
- 37 Sutura palatina mediana
- 38 Sutura palatina trasversa

Forami e canali

- 39 Canale ottico
- 39a Fissure orbitaire supérieure
- 39b Fessura orbitale inferiore
- 40 Fossa della ghiandola lacrimale
- 41 Foro infraorbitale
- 42 Meato acustico esterno
- 43 Foro mastoideo
- 44 Forame ovale
- 45 Foro spinoso
- 46 Foro lacero
- 47 Canale carotico
- 48 Foro giugulare
- 49 Foro stilo-mastoideo
- 50 Foro di Stensen
- 51 Foro palatino grande
- 52 Foro mentale
- 53 Foro della mandibola

Vista interna, base del cranio

- 54 Fossa anteriore del cranio
- 55 Fossa media del cranio
- 56 Fossa posteriore del cranio
- 57 Cresta frontale
- 58 Cresta di gallo
- 59 Lamina cribrosa
- 60 Giogo sfenoidale
- 61 Osso sfenoide, ala piccola
- 62 Osso sfenoide, ala grande
- 63 Sella turcica
- 65 Osso occipitale, protuberanza interna
- 66 Foro rotondo
- 67 Poro acustico interno
- 68 Canale dell'ipoglosso

Seno della Base del cranio

- 69 Seno sagittale superiore
- 70 Seno sfenoparietale
- 71 Seno cavernoso
- 72 Seno intercavernoso
- 73 Plesso basilare
- 74 Seno petroso inferiore
- 75 Seno petroso inferiore
- 76 Seno sigmoideo
- 77 Seno trasverso
- 78 Seno occipitale
- 79 A. meningea anteriore
- 80 A. e v. meningea media
- 81 Ramo meningeo dell'arteria occipitale

Italiano

A21 Cranio, modello classico, con numerazione, in 3 parti

A22 Cranio, modello classico, con mandibola aperta, in 3 parti

A22/1 Cranio, modello classico, con mandibola aperta, dipinto, in 3 parti

Mandibola

- 90 Incisivo permanente centrale inferiore
- 91 Canino permanente inferiore
- 92 Primo molare permanente inferiore
- 92a Polpa dentale
- 93 Terzo molare permanente inferiore
- 94 A. e v. del mento
- 95 Plesso dentale inferiore

Muscoli

- 1 M. temporale
- 2 M. corrugatore del sopracciglio
- 3 M. orbicolare dell'occhio
- 3a Porzione orbitale
- 3b Porzione palpebrale
- 4 M. nasale
- 5 M. depressore del setto nasale
- 6 M. elevatore del labbro superiore e dell'ala del naso
- 7 M. zigomatico grande
- 8 M. zigomatico piccolo
- 10 M. elevatore dell'angolo della bocca
- 11 M. buccinatore
- 12 M. massetere
- 16 M. mentale
- 17 M. pterigoideo
- 18 M. pterigoideo mediale
- 20 M. sternocleidomastoideo
- 21 M. splenio del capo
- 22 M. piccolo complesso
- 23 M. digastrico
- 24 M. occipitofrontale, ventre occipitale
- 25 M. trapezio
- 26 M. grande complesso
- 27 M. retto del capo posteriore piccolo
- 28 M. obliquo del capo superiore
- 29 M. retto del capo posteriore grande
- 30 M. retto del capo
- 31 M. retto del capo anteriore
- 32 M. lungo del capo
- 33a M. stiloglosso
- 33b M. stiloioideo
- 33c M. stilofaringeo
- 34 M. elevatore del velo palatino
- 35 M. tensore del velo palatino
- 36 M. miloioideo
- 37a M. genioglosso
- 38 M. genioioideo



3B SCIENTIFIC® PRODUCTS

3B Scientific GmbH

Rudorffweg 8 • 21031 Hamburg • Germany

Tel.: + 49-40-73966-0 • Fax: + 49-40-73966-100

www.3bscientific.com • 3b@3bscientific.com

© Copyright 2005 for instruction manual and design of product:
3B Scientific GmbH, Germany